第47回日本臨床外科学会高知県支部会
プログラム

平成30年10月13日（土曜日）

JA高知病院　コミュニティーホール

支部長　高知医療センター　消化器外科・一般外科
澁谷　祐一

当番幹事　ＪＡ高知病院　外科
都築　英雄

JA高知病院

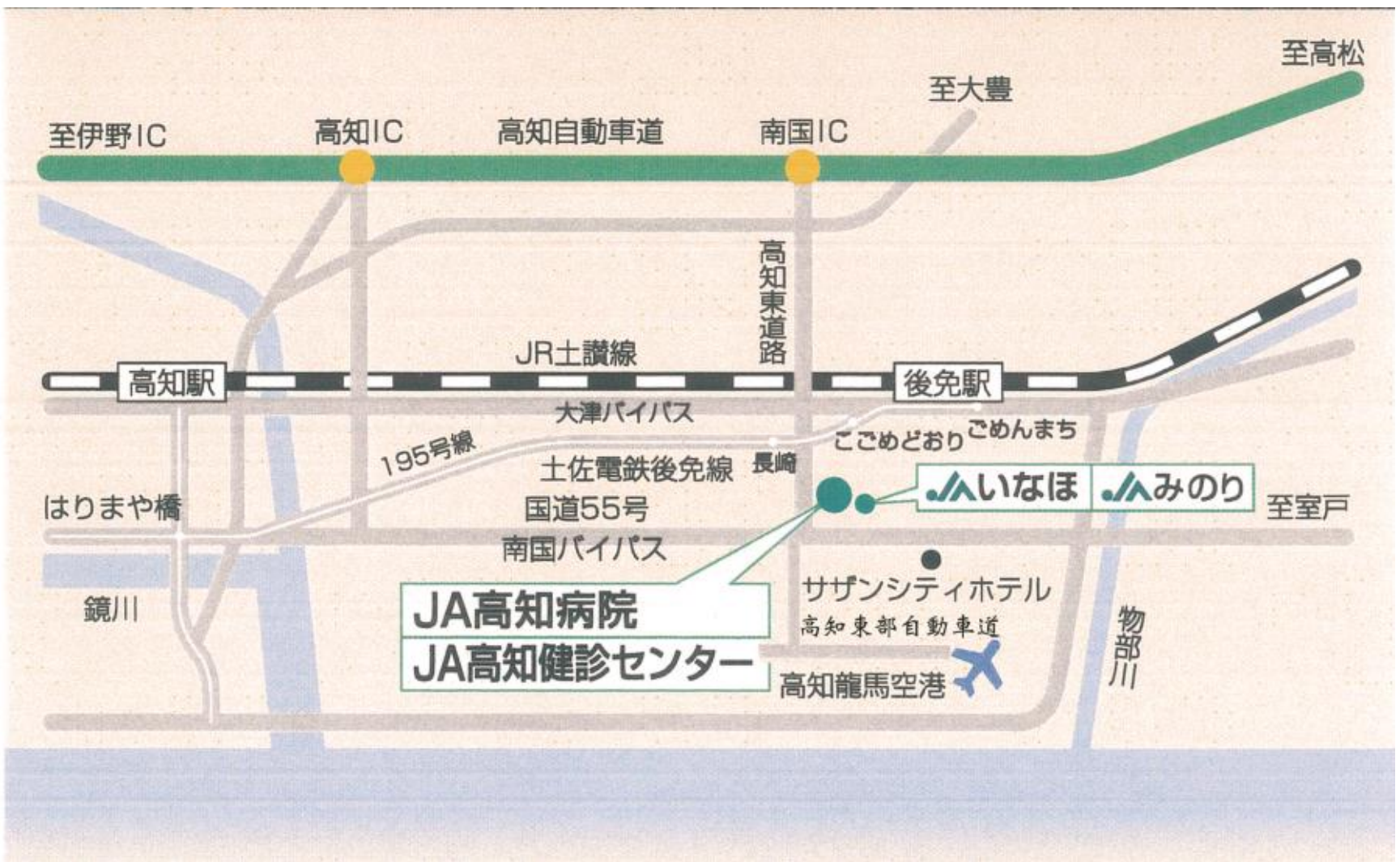

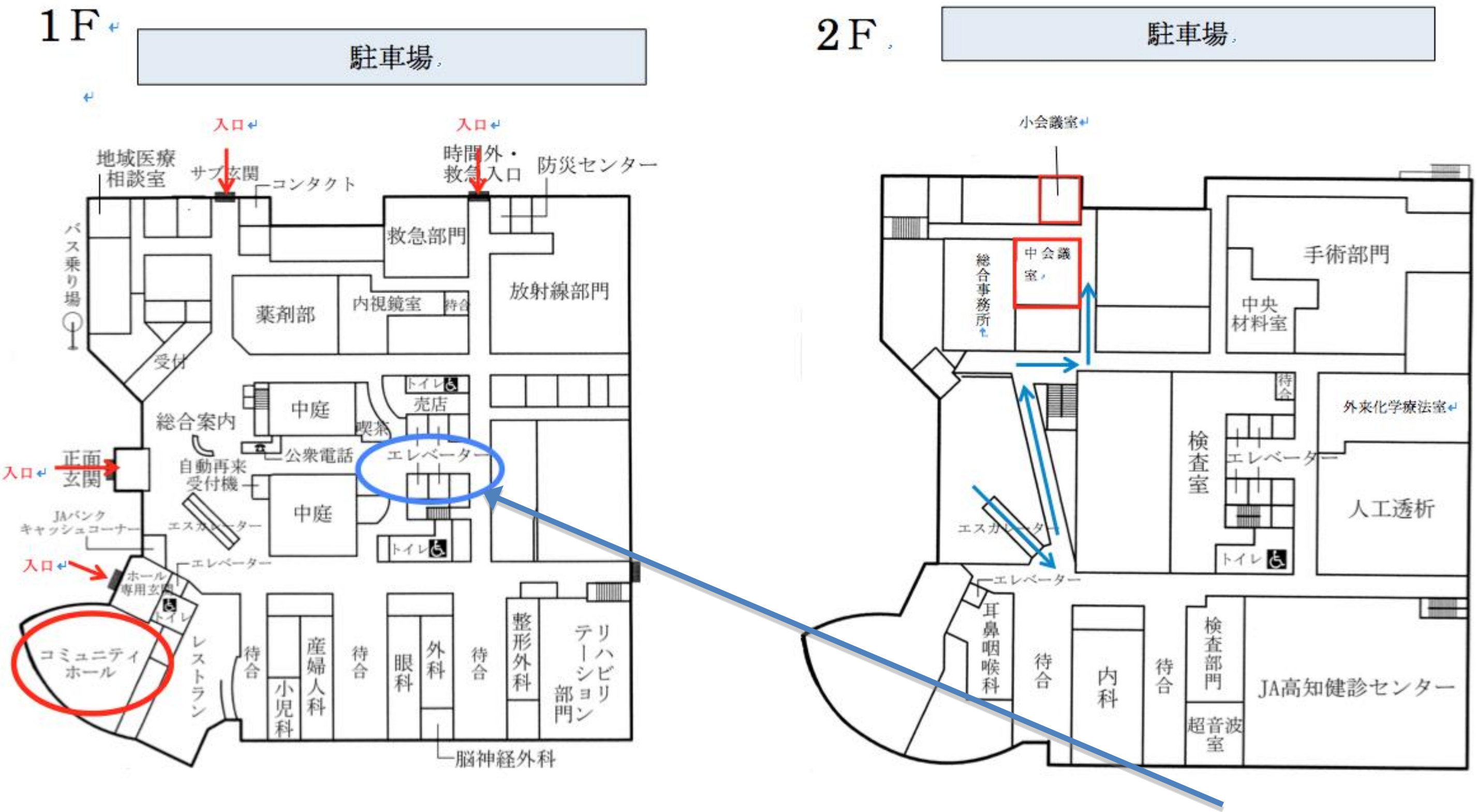

★ 高知家外科専門医育成プログラム管理委員会：13 時から JA 高知病院 5F 大会議室
（青丸エレベータで 5 階へ）で開催します。担当者はご出席ください。

★幹事会のご案内：13:30 より JA 高知病院 2F 中会議室で幹事会を行います。
幹事の先生はご出席ください。

★学会会場：JA 高知病院 1F コミュニティーホール

会場前で 12:30 から受付を開始します。
参加費として医師は 1000 円を受付にてお支払いください。

演者の先生へのご案内

★発表は PC によるプレゼンテーションのみです。
★発表データは Windows 版 Power Point で作成し、画面サイズは 4：3 でお願いします。
★主催者で用意する PC は Windows10 で Power Point2016 を使用します。
★演者ご自身で操作して、発表をお願いします。
★発表データは USB メモリーでご持参ください。
持ち込み USB には発表データ以外は入れないようにしてください。
★**発表 5 分、討論 3 分**、時間内であればスライド枚数は制限しません。
★発表時間厳守でお願いします。
★発表データは会終了後、事務局で責任を持って消去いたします。

持ち込みパソコンの際のお願い

★ご自分のパソコンを持ち込まれる場合には、必ず予めご連絡ください。
★外部映像出力端子（D-sub ミニ 15 ピン）付きの PC をご用意ください。

★映像出力端子には対応していません。
★スクリーンセーバーや省電力設定は予め解除しておいてください。
★AC アダプターをご持参ください。
★万一のトラブルに備えて、データのバックアップを USB メモリーもしくは CD でご用意の上ご持参ください。

時間に余裕をもって会場へお越しください。

受付で持参データが正常に動作することをご確認ください。

第 47 回　日本臨床外科学会高知県支部会プログラム

一般演題　1　14:05～14:30　　発表時間５分　討論時間３分　時間厳守でお願いします。

座長：国立病院機構高知病院　乳腺外科　本田純子

1)　小規模地域病院における外科診療の問題点と創意工夫

田野病院　外科

〇近森文夫, 臼井隆, 白石哲夫

2)　後期高齢者急性腹症に対する外科手術の問題点

高知県立あき総合病院　外科

〇松村希澄, 山本盛雄, 直木一朗, 前田博教

3)　異なるサブタイプを呈しセンチネルリンパ節転移陽性であった同時同側多発乳癌の１症例

細木病院　外科

〇尾﨑信三, 上地一平, 安藤　徹, 西村哲也, 堀見忠司

一般演題　2　14:30～15:05　　発表時間５分　討論時間３分　時間厳守でお願いします。

座長：近森病院　外科　　八木　健

4)　CY1 胃癌の予後と手術適応

高知医療センター　消化器外科

〇　高田暢夫, 尾崎和秀, 大谷悠介, 谷岡信寿, 高杉遥，坂本真樹, 桂佑貴，稲田涼, 須井健太, 大石一行, 松本尊嗣, 住吉辰朗, 齋坂雄一, 高畠大典, 岡林雄大, 澁谷祐一, 中村敏夫, 福井康雄

5)　ITP を合併した胃癌の高齢認知症患者に対して胃全摘を施行した１例

高知赤十字病院　外科

〇　西岡康平，谷田信行，行重佐和香，宇都宮正人，古北由仁，松岡永，山井礼道，甫喜本憲弘，大西一久，浜口伸正

6)　大腸癌術後骨盤内再発に対して仙骨合併骨盤内臓全摘術（TPES）を行い R0 となった一例

高知医療センター　消化器外科・一般外科

〇　稲田涼，大谷悠介，谷岡信寿，高杉遙，坂本真樹，高田暢夫，須井健太，大石一行，住吉辰朗，齋坂雄一，高畠大典，岡林雄大，尾崎和秀、澁谷祐一，中村敏夫，福井康雄

7)　卒後５年目の腹腔鏡下Ｓ状結腸切除術

高知県立幡多けんみん病院　外科

○ 藤枝　悠希, 桑原　道郎, 川西　泰広, 徳丸　哲平, 秋森　豊一, 上岡　教人

一般演題　3　15:05～15:45　発表時間５分　討論時間３分　時間厳守でお願いします。

座長：高知赤十字病院　外科　谷田信行

8)　右管状肺全摘後に左気胸を発症して救命後に手術を施行した１例

国立病院機構高知病院　呼吸器外科

○森下　敦司, 本田　純子, 日野　弘之, 先山　正二

9)　十二指腸乳頭部・膵・胆道系悪性腫瘍(DPB-MT)肺転移切除例の検討

高知医療センター呼吸器外科[1] 同消化器外科[2]　病理診断科[3]

○岡本　卓[1], 徳永義昌[1], 喜田裕介[1], 岡林雄大[2], 岩田　純[3]

10)　横隔膜に発生した肺葉外肺分画症の１切除例

高知赤十字病院　外科

○行重佐和香, 谷田信行, 宇都宮正人, 西岡康平, 古北由仁, 松岡　永,
甫喜本憲弘, 山井礼道, 大西一久, 浜口伸正

11)　胸腔鏡下に切除した奇静脈瘤の1例

高知大学医学部　外科学講座（外科2）

○宮崎涼平, 穴山貴嗣, 廣橋健太郎, 岡田浩晋, 川本常喬, 久米基彦, 渡橋和政

12)　慢性Ｂ型大動脈解離に対するTEVAR後Ａ型大動脈解離を発症した２症例

高知大学医学部　外科学講座（外科２）[1]心臓病センター　榊原病院　心臓血管外科[2]

○近藤庸夫[1], 宮下浩平[1], 田代未和[1], 木原一樹[1], 山本正樹[1], 弘瀬伸行[1], 渡橋和政[1],
吉鷹秀範[2]

休憩　15:45～16:00

一般演題　4　16:00～16:25　発表時間５分　討論時間３分　時間厳守でお願いします。

座長：国立病院機構高知病院　外科　花岡　潤

13)　局所進行切除不能膵体部癌に対し化学療法後上腸間膜動脈周囲神経叢全周郭清を伴う膵体尾部切除を施行した１例

高知医療センター消化器外科・一般外科

○ 松本尊嗣, 岡林雄大, 住吉辰朗, 須井健太, 谷岡信寿, 大谷悠介, 高杉遥, 坂本真樹,
桂佑貴, 高田暢夫, 稲田涼, 大石一行, 斎坂雄一, 高畠大典, 尾崎和秀, 澁谷祐一,
中村敏夫, 福井康雄

14）術前 PTPE 後に拡大右葉切除を施行した肝門部胆管癌の一例

国立病院機構高知病院　外科
○大路怜奈, 吉川雅登, 森下敦司, 花岡潤, 山崎誠司, 本田純子, 福山充俊， 日野弘之,
先山正二

15）局所進行切除不能膵癌、遠位胆管癌に対し脾動脈合併切除を伴う膵頭十二指腸切除術を施行した１例

高知医療センター　消化器・一般外科
○谷岡信寿，松本尊嗣，須井健太，住吉辰朗，岡林雄大

一般演題　5　16:25～17:00　　発表時間５分　討論時間３分　時間厳守でお願いします。

座長：　高知大学医学部　外科学講座　外科１　岡本　健

16）腸腰筋浸潤を伴った虫垂粘液腺癌の１切除例

高知医療センター　消化器外科・一般外科
○髙杉遥，稲田涼，大谷悠介，坂本真樹，谷岡信寿，桂佑貴，高田暢夫，
松本尊嗣，須井健太，大石一行，住吉辰郎，齋坂雄一，高畠大輔，岡林雄大，
尾崎和秀，中村敏夫，石川忠則，澁谷祐一，福井康雄

17）低異型度虫垂粘液性腫瘍の２例

近森病院　外科[1)]　病理[2)]
○富田優香[1)]，前田将宏[1)]，津田　晋[1)]，塚田　暁[1)]，坪井香保里[1)]，八木　健[1)]，
田中洋輔[1)], 北村龍彦[1)]，円山英昭[2)]

18）前立腺癌手術既往患者に腹腔鏡下低位前方切除術を施行した１例

幡多けんみん病院　外科[1)]　高知医療センター　外科[2)]
○桑原道郎[1)], 川西泰広[1)], 桂　佑貴[2)], 藤枝悠希[1)], 德丸哲平[1)], 秋森豊一[1)],
上岡教人[1)]

19）下行結腸癌穿通による後腹膜膿瘍に対し行った経皮ドレナージ経路に転移を起こした１例

近森病院　外科
○津田　晋，塚田　暁，坪井香保里，八木　健，田中洋輔，北村龍彦

特別講演　17:00～17:40

『画像診断報告書の確認抜かりによる医療事故を防止するシステム』

（一般臨床外科医によるソフトウエアの開発）

JA 高知病院　副院長　都築　英雄　先生

一般演題　1　14:05～14:30　　発表時間５分　討論時間３分　時間厳守でお願いします。

座長：国立病院機構高知病院　乳腺外科　本田純子

1)　小規模地域病院における外科診療の問題点と創意工夫

田野病院　外科
○近森文夫，臼井隆，白石哲夫

地域医療といっても実際に仕事しないとその実状はわからない。消化器内科放射線科麻酔科常勤医不在地域病院における自身の外科診療 1 年間の問題点と創意工夫につき紹介する。1.手術：術者 94、定時 73、緊急 21、自家麻酔 38 件。2.DR 室での低侵襲治療：EST/EPBD19、EIS/EVL8、PTCD など経皮的ドレナージ 24、TACE などカテーテル塞栓術 16、CV ポート造設術 28 件。3.検査：腹部エコー487、内視鏡は上部 352、下部 167 うちポリペク/EMR51 件。4 心理面：情報＆交通網の発達した今日、地域で治療計画し患者家族に説明しても市内紹介を希望する事例は多く、モチベーションに影響する。5. 創意工夫：高齢者緊急手術における BI 評価、硬膜外麻酔前 CT 矢状断層評価、脾肝体積比 CT 評価、小腸絨毛血流やパイエル板評価など。結論：地域病院であっても、昔の医局制度のような半強制的短期（3Mo～2Y）勤務は許容されると思う。

2)　後期高齢者急性腹症に対する外科手術の問題点

高知県立あき総合病院　外科
○松村希澄，山本盛雄，直木一朗，前田博教

2025 年以降後期高齢者人口の増加が予測されている。今回 75 歳以上での急性腹症症例について医学的リスクまた術後管理上の問題点について検討した。平成 26 年から 3 年間のあき総合病院外科での全手術症例 778 例のうち急性腹症症例は 185 例であり，そのうち 75 歳以上は 83 例（44.6%）であった。術前 ASA 分類は平均 2.41 で 75 歳未満よりも術前リスクが高く、術後の人工呼吸器使用率，カテコラミン使用率，輸血使用率も 75 歳未満の患者より 3～4 倍高い頻度であった。術後平均在院日数は 33.6 日と長く，在宅復帰率は 67.5%にとどまった。急性腹症では高齢者であっても手術を選択することが多く術後の集中管理を要する割合も高い。早期の急性期治療で重症化を防ぐ事がより重要と思われる。

3) 異なるサブタイプを呈しセンチネルリンパ節転移陽性であった同時同側多発乳癌の 1 症例

細木病院　外科
○尾﨑信三，上地一平，安藤　徹，西村哲也，堀見忠司

症例は 50 歳代女性。検診 MG で左乳房に微小円形、集族性石灰化を指摘され受診。US で左 AC 領域に 14×12 ㎜大の低エコー腫瘤を認めた他、左 DC 領域に 6 ㎜大の低エコー腫瘤を 2 個認めた。最も大きいＡC 領域腫瘤の US 下マンモトーム生検で浸潤性乳管癌（硬性型）、ER(+),PgR(+),HER2(-),ki-67 10%で Luminal A タイプ。生検時に気分不良となり、残りの病変に関して追加組織診は希望されず、乳房切除術＋センチネルリンパ節生検を施行。センチネルリンパ節に 1 個の転移を認め腋窩郭清追加。最終病理で残りの 2 病変は浸潤性乳管癌の充実型および腺管形成型で、ER(-),PgR(-),HER2(-)のトリプルネガティブで主病巣とは異なっていた。転移リンパ節の免疫染色では ER(+),PgR(+),HER2(-)でＡC 領域のホルモン陽性病変からの転移であった。術後補助療法はホルモン療法のみで経過観察中である。

一般演題　2　14:30～15:05　　発表時間５分　討論時間３分　時間厳守でお願いします。

座長：近森病院　外科　　八木　健

4)　CY1 胃癌の予後と手術適応

高知医療センター　消化器外科
○高田暢夫,尾崎和秀,大谷悠介,谷岡信寿,高杉遥, 坂本真樹,桂佑貴, 稲田涼,
須井健太,大石一行,松本尊嗣,住吉辰朗,齋坂雄一,高畠大典,岡林雄大,澁谷祐一,
中村敏夫,福井康雄

【はじめに】CY１胃癌の予後と手術適応について検討した.【対象】2005 年～2016 年の胃癌切除例のうち CY1,R1 切除の 41 例.【結果】男/女:29/12 例,年齢 72(33-88)歳,腫瘍径 110(30-210)mm,2 型/3 型/4 型:1/21/19 例,pT2/pT3/pT4a/pT4b:1/3/31/6 例,pN0/pN1/pN2/pN3:1/3/5/32 例であった.術後化学療法は 31 例(75.6%)に施行した. PFS:9.3 か月, MST:17 か月, 3y-OS23.6%,5y-OS17.2%であった.Cox 比例ハザード解析にて pN3(P=0.03,HR8.03,95%CI:1.18-75.6)と術後化学療法(P=0.002,HR0.11,95%CI:0.03-0.42)が予後因子として抽出された.術後化学療法の施行に影響する因子は単変量解析で 75 歳未満(P=0.04), 術前 PNI＞45(P=0.006)が,多変量解析で術前 PNI＞45(P=0.02,OR 6.09,95%CI:1.21-36.5)が抽出された.【結語】高度リンパ節転移や術後化学療法導入困難例は予後不良である.低栄養では化学療法の導入が難しい傾向があり,手術適応を検討する上で考慮すべきである.

5)　ITP を合併した胃癌の高齢認知症患者に対して胃全摘を施行した１例

高知赤十字病院　外科
○西岡康平, 谷田信行, 行重佐和香, 宇都宮正人, 古北由仁, 松岡永, 山井礼道,
甫喜本憲弘, 大西一久, 浜口伸正

症例は 89 歳女性。労作時呼吸困難のため前医を受診した。貧血、黒色便を認め、当院に紹介された。GF で胃体部小彎に進行胃癌を認めた。アルツハイマー型認知症のため家族と相談し、手術の方針となった。同時に ITP による血小板減少を認め、ピロリ菌除菌、免疫グロブリン大量療法および血小板輸血で血小板数を増加させ、手術を行った。開腹胃全摘術(脾温存)、D1+郭清、Roux-en-Y 再建、腸瘻造設術を施行し、大きな問題なく手術終了した。病理診断は胃癌 M, Less, Type 2, pT4aN2M0, StageⅢA であった。術後貧血は改善したものの再度血小板減少を認めたため、トロンボポエチン受容体作動薬内服を開始した。経口摂取も安定し、術後 28 日目に転院となった。術後補助化学療法は施行しなかった。今回 ITP を合併した胃癌患者に対して胃全摘を施行した１例を経験したので、文献的考察を加えて報告する。

6)　大腸癌術後骨盤内再発に対して仙骨合併骨盤内臓全摘術（TPES）を行い R0 となった一例

高知医療センター　消化器外科・一般外科
○　稲田涼, 大谷悠介, 谷岡信寿, 高杉遙, 坂本真樹, 高田暢夫, 須井健太,
大石一行, 住吉辰朗, 齋坂雄一, 高畠大典, 岡林雄大, 尾崎和秀、澁谷祐一,
中村敏夫, 福井康雄

【緒言】大腸癌局所再発に対する手術の際には R0 切除が必須である. 今回, TPES を行い R0 となった一例を経験したので報告する.

【症例】症例は 78 歳の男性で、2011 年 11 月に S 状結腸癌に対して、S 状結腸切除術を施行（S, pT4aN1M0,

pStage IIIb, Cur A). 2016年3月に吻合部再発を来たしHartmann手術を施行(R1). 2017年7月に骨盤内再発を来たし再発腫瘍切除術を施行(R1). 今回, 2018年6月に仙骨に近接する骨盤内再々発を指摘されたため, S3以遠の仙骨合併切除を伴う骨盤内臓全摘術を施行(手術時間731分, 出血量6415mL)し, 病理診断の結果R0となった.

【結語】文献的考察, 当科での治療成績と共に発表する.

7)　卒後5年目の腹腔鏡下S状結腸切除術

高知県立幡多けんみん病院　外科

○ 藤枝　悠希, 桑原　道郎, 川西　泰広, 徳丸　哲平, 秋森　豊一, 上岡　教人

腹腔鏡下S状結腸切除術は若手外科医が執刀させて頂く機会の多い手術術式だと考える。演者は卒後5年目であり、初期研修開始から2018年7月までに腹腔鏡下の結腸・直腸手術に関して、助手として67例、術者として2例、NCDに登録している。2018年7月に術者として経験した2例目の腹腔鏡下S状結腸切除術をもとに、気づいた点や難しかったポイントについて述べながら画像を供覧する。

症例は73歳、男性。腹痛、便秘、嘔吐を主訴に近医を受診した。大腸イレウスの診断で当院消化器内科に紹介となり、精査の結果、S状結腸癌・多発肝転移の診断となった。手術目的に当科紹介となり腹腔鏡下S状結腸切除術を施行した。術後経過は良好で、術後13日目に退院した。現在多発肝転移に対して化学療法中である。

一般演題　3　15:05～15:45　発表時間５分　討論時間３分　時間厳守でお願いします。

座長：高知赤十字病院　外科　谷田信行

8)　右管状肺全摘後に左気胸を発症して救命後に手術を施行した1例

国立病院機構高知病院　呼吸器外科

○森下　敦司, 本田　純子, 日野　弘之, 先山　正二

【はじめに】片側肺全摘後の対側気胸は時に致命的となり得るため、迅速な対応が必要となる。今回右管状肺全摘術を施行後に左肺炎を発症し、治療中に左気胸を併発し緊急ドレナージで救命し得たが、エアリークが持続したため手術を施行した1例を経験したので報告する。【症例】70歳代男性。右下葉肺癌のため右管状肺全摘術(pT3N1M0)を施行。術後8ヶ月目に左肺炎を発症して抗生剤・ステロイド投与を行ったところ、7日後に左気胸を発症した。緊急ドレナージを行い救命し得たが、エアリークの改善ないためブラ修復術を施行した。【考察】右管状肺全摘後の左肺にブラの存在を認識していたため迅速な対応が可能であった。肺全摘後の縦隔の患側偏位で対側肺の過膨張を誘発し、ブラ破裂の危険性が高まった状態であったと考える。

9)　十二指腸乳頭部・膵・胆道系悪性腫瘍(DPB-MT)肺転移切除例の検討

高知医療センター呼吸器外科[1)]同消化器外科[2)]病理診断科[3)]

○岡本　卓[1)], 徳永義昌[1)], 喜田裕介[1)], 岡林雄大[2)], 岩田　純[3)]

【はじめに】高難度治療のDPB-MT根治切除後の肺転移切除の成績は少ない。【目的】当院で根治治療後のDPB-MT肺転移切除例の成績を検討。【対象と方法】DPB-MT肺転移切除は12例(2008～16年)で後ろ向きに検討。【結果】初回切除(異時を除外)8例。男女比3：5、平均年齢72(61～84)歳。十二指腸乳頭部癌2例、膵癌6例。I-II期2例、III-IV期6例。転移個数：1個6例、2個2例。MST20ヶ月、3生率33.3%(観察期間中央値16.8ヶ月)。画像・病理学的に肺癌類似例が多く、診断も経過を加え評価。【まとめ】DPB-MT

肺転移巣切除は予後への検討は必要だが、転移診断の Control も必要。

10） 横隔膜に発生した肺葉外肺分画症の 1 切除例

高知赤十字病院　外科
○行重佐和香，谷田信行，宇都宮正人，西岡康平，古北由仁，松岡　永，甫喜本憲弘，
山井礼道，大西一久，浜口伸正

症例は 20 歳代，男性．背部痛があり近医を受診したところ，CT にて左横隔膜上に点状石灰化を伴う境界明瞭平滑な 55mm 大の腫瘤を指摘され，精査目的に当院に紹介された．造影 MRI では，一部造影効果を有する部位も認めた．腫瘍マーカーの上昇や PET-CT での集積は認めず．確定診断目的に手術の方針となった．胸腔鏡で胸腔内を観察したところ，左横隔膜に軟らかい腫瘤を認め，開胸に移行して周囲の横隔膜を含めて腫瘍を切除した．横隔膜欠損部はメッシュを用いて再建した．病理組織所見では横隔膜内に肺胞や気管支の組織像が見られ，肺葉外肺分画症と診断された．肺葉外肺分画症は重篤な合併症を発症することもあり，しばしば術前診断は困難である．本症例について，文献的考察を加えて報告する．

11） 胸腔鏡下に切除した奇静脈瘤の1例

高知大学医学部　外科学講座（外科2）
○宮崎涼平，穴山貴嗣，廣橋健太郎，岡田浩晋，川本常喬，久米基彦，渡橋和政

症例は82歳女性、検診で胸部異常陰影を指摘され当院紹介となった。造影CT、MRIで奇静脈弓の背側に造影効果を伴う約4cm大の結節を指摘され、奇静脈瘤と診断した。血栓症や瘤破裂の危険性を考慮し胸腔鏡下切除を選択した。瘤近位側の奇静脈弓と遠位尾側の奇静脈を自動縫合器で切離、遠位頭側の最上肋間静脈は結紮切離し、瘤を摘出した。術後は合併症なく経過した。

奇静脈瘤は稀な疾患で、成因も不明なことが多く、症状を認めず偶発的に発見されることが多い。本症例も明らかな成因となる基礎疾患を認めず特発性と診断した。治療法に関しては一定の見解が得られておらず、手術、血管内治療、抗血栓療法が報告されているが、手術が選択されることが多い。文献的考察を加えて報告する。

12） 慢性 B 型大動脈解離に対する TEVAR 後 A 型大動脈解離を発症した 2 症例

高知大学医学部　外科学講座（外科 2）[1]　心臓病センター　榊原病院　心臓血管外科[2]
○近藤庸夫[1]，宮下浩平[1]，田代未和[1]，木原一樹[1]，山本正樹[1]，弘瀬伸行[1]，渡橋和政[1]，
吉鷹秀範[2]

症例１：51 歳男性。Stanford B 型急性大動脈解離に対する保存的加療後半年目に偽腔の急速拡大（38mm→42mm）を認めた為、non debranching TEVAR を施行。その 2 か月後に急性 A 型解離を発症した為、緊急上行弓部置換術を施行した。術中所見ではステントグラフト中枢の大弯側に tear を認めた。

症例２：84 歳女性。症例 1 同様、発症後 7 ヶ月目に弓部大動脈の小弯側の ULP 急速拡大に対して 1-debranching TEVAR を施行。術後 1 か月目に施行したフォローアップ CT にて Stanford A 型大動脈解離を認めた為、緊急上行弓部置換術を施行した。術中所見は 1 例目と同様にステントグラフト中枢の大弯側に tear を認めた。上記２例の臨床経過及び術中所見から TEVAR 後 A 型大動脈解離の発症機転に関して文献的考察を踏まえて報告する。

休憩　15:45～16:00

一般演題　4　16:00～16:25　　発表時間５分　討論時間３分　時間厳守でお願いします。

座長：国立病院機構高知病院　外科　花岡　潤

13)　局所進行切除不能膵体部癌に対し化学療法後上腸間膜動脈周囲神経叢全周郭清を伴う膵体尾部切除を施行した１例

高知医療センター消化器外科・一般外科
○　松本尊嗣，岡林雄大，住吉辰朗，須井健太，谷岡信寿，大谷悠介，高杉遥，
坂本真樹，桂佑貴，高田暢夫，稲田涼，大石一行，斎坂雄一，高畠大典，
尾崎和秀，澁谷祐一，中村敏夫，福井康雄

79 歳女性、主訴は上腹部痛、腫瘍マーカー(TM)高値、造影 CT で膵体部癌の診断。腫瘍径 36mm,腹腔動脈(CA)は根部より総肝動脈(CHA),脾動脈(SA)が分岐するレベルまで、上腸間膜動脈(SMA)は根部より第三空腸動脈分岐部のレベルまで全周性に神経叢浸潤あり。遠隔転移無し。切除不能局所進行膵体部癌にて全身化学療法を施行、腫瘍縮小と TM 低下あり手術。CA、SMA 周囲神経叢全周郭清を伴う膵体尾部切除、幽門下リンパ節の節外浸潤あり前庭部胃切除を併施。第 30 病日に軽快退院。化学療法効果は grade 2、ypT3N0M0 StageIIA, R0。膵癌に対する SMA 神経叢全周郭清の手技を供覧する。

14)　術前PTPE後に拡大右葉切除を施行した肝門部胆管癌の一例

国立病院機構高知病院　外科
○大路怜奈、吉川雅登、森下敦司、花岡潤、山崎誠司
本田純子，福山充俊，日野弘之，先山正二

【はじめに】経皮経肝門脈塞栓術(PTPE)は胆道癌診療ガイドラインにおいて右葉切除以上または50～60%以上の肝切除を要する症例に推奨される。

【症例】70歳代男性。黄疸精査にて肝門部胆管癌の診断で当科紹介。腫瘍は肝門部胆管から三管合流部を越えて存在、閉塞性黄疸を呈していた。主要血管浸潤、リンパ節腫大、遠隔転移なし。根治切除には拡大右葉切除を要するが、volumetryにて残肝(左葉、S1除く)は33%であり術前PTPEの方針とした。PTPEでは門脈右枝を完全に塞栓。PTPE後2週間で残肝43%に増加し手術とした。手術は拡大肝右葉切除、肝外胆管切除再建(B2とB3+B4bの2穴)、リンパ節郭清。合併症なく現在術後5ヶ月無再発生存中。

【結語】術前PTPE後に拡大右葉切除を施行し、良好な経過を得た肝門部胆管癌症例を経験した。

15)　局所進行切除不能膵癌、遠位胆管癌に対し脾動脈合併切除を伴う膵頭十二指腸切除術を施行した 1 例

高知医療センター　消化器外科・一般外科
○谷岡信寿，松本尊嗣，須井健太，住吉辰朗，岡林雄大

症例は 61 歳男性。前医で肝胆道系酵素、腫瘍マーカーの上昇を認め当科紹介。遠位胆管、膵頭体部に腫瘍を認め、膵病変は CHA、SPA、LGA、CeA、脾静脈へ浸潤していた。遠隔転移のない遠位胆管癌、局所進行切除不能膵癌の診断で、化学療法を 7 コース施行後手術を施行した。脾動脈は根部で切除、脾静脈も門脈左壁を楔状切除する形で切離した。再建は Child-II 法で行った。

術後合併症なく、術後第 16 病日に退院。病理診断で①膵癌，ypT3N1aM0pStageIIB、②遠位胆管癌

ypT2N1M0pStageIIB、R0 であった。

当院では、局所進行切除不能膵癌に対しても化学療法が奏功した症例に対しては積極的に根治切除を行っている。今回脾動脈合併切除を伴う膵頭十二指腸切除術を施行し R0 切除を達成した症例を経験したので、文献的考察を加えて報告する。

一般演題 5 16:25～17:00 発表時間５分 討論時間３分 時間厳守でお願いします。

座長： 高知大学医学部 外科学講座 外科１ 岡本 健

16) 腸腰筋浸潤を伴った虫垂粘液腺癌の１切除例

高知医療センター 消化器外科・一般外科
○髙杉遥，稲田涼，大谷悠介，坂本真樹，谷岡信寿，桂佑貴，高田暢夫，
松本尊嗣，須井健太，大石一行，住吉辰郎，齋坂雄一，高畠大輔，岡林雄大，
尾崎和秀，中村敏夫，石川忠則，澁谷祐一，福井康雄

症例は 65 歳女性、糖尿病の増悪を契機に行った検査で腫瘍マーカーの上昇、回盲部の腫瘍性病変を認め紹介となった。画像検査で粘液を伴う腸腰筋への浸潤を示唆する回盲部腫瘍を認めた。内視鏡検査では虫垂入口部からの粘液産生を伴う病変を盲腸に認め、生検結果は乳頭状腺腫であった。粘液の腸腰筋穿破を伴う低異型度虫垂粘液性腫瘍と診断、右腸腰筋、大腿神経合併切除を伴う回盲部切除、3 群リンパ節郭清を行った。病理診断は虫垂粘液癌であった。現在も再発なく外来通院中である。

今回、希少な腸腰筋への浸潤を伴った虫垂粘液腺癌の 1 例を経験した。若干の文献的察を加え、報告する。

17) 低異型度虫垂粘液性腫瘍の 2 例

近森病院 外科[1] 病理[2]
○富田優香[1]，前田将宏[1]，津田 晋[1]，塚田 暁[1]，坪井香保里[1]，八木 健[1]，
田中洋輔[1]，北村龍彦[1]，円山英昭[2]

症例１は 40 歳の男性で、近医にて大腸内視鏡検査での虫垂入口部の腫大を指摘されて当院紹介となった。虫垂粘液性腫瘍と診断し、悪性疾患が否定できず、腹腔鏡補助下回盲部切除術を施行した。病理診断で低異型度虫垂粘液性腫瘍となり、現在外来フォロー中である。

症例２は 37 歳の女性で、下腹部痛を主訴に当院受診し、急性虫垂炎の診断で保存的治療を行い、待機的に腹腔鏡下虫垂切除術を施行した。病理結果で低異型度虫垂粘液性腫瘍と診断された。腫瘍成分は粘膜に限局しており現在経過観察中である。

低異型度虫垂粘液性腫瘍は比較的稀な疾患であり、治療についても明らかな基準はないのが現状である。今回、低異型度虫垂粘液性腫瘍の 2 例を経験したので、若干の文献的考察を加えて報告する。

18) 前立腺癌手術既往患者に腹腔鏡下低位前方切除術を施行した１例

幡多けんみん病院 外科[1] 高知医療センター 外科[2]
○桑原道郎[1]，川西泰広[1]，桂 佑貴[2]，藤枝悠希[1]，德丸哲平[1]，秋森豊一[1]， 上岡教人[1]

症例は 60 代男性。既往は前立腺癌手術他、副腎腫瘍手術、虚血性心疾患（PCI）、脳梗塞など。胆嚢ポリープの経過観察中、血便にて下部消化管内視鏡検査を施行され直腸癌と診断された。手術は腹腔鏡下低位前方切除術、胆嚢摘除術を施行。S 状結腸間膜にアーケード血管を確認できず一時的回腸瘻を造設。メルクマ

ールとする精嚢、Denomvillers 筋膜、前立腺がないため他の部位の手術を先行させ、前立腺手術操作部周辺では神経線維の走行を確認して温存を心がけることで直腸および間膜を問題なく授動し得た。手術時間7時間6分、出血量少量。病理検査結果は ss、n1 で StageⅢa。胆嚢はコレステロールポリープであった。術後2日目にバルーンを抜去し排尿障害なし。手術を供覧する。

19） 下行結腸癌穿通による後腹膜膿瘍に対し行った経皮ドレナージ経路に転移を起こした1例

近森病院　外科

○津田　晋，塚田　暁，坪井香保里，八木　健，田中洋輔，北村龍彦

症例は64歳男性。持続する発熱を主訴に当院 ER を受診し、下行結腸癌後腹膜穿通に伴う後腹膜膿瘍と診断した。横行結腸に人工肛門造設したが炎症反応の遷延があり経皮的膿瘍ドレナージ術を施行した。ドレナージ後は速やかに炎症反応低下し退院となった。外来にて化学療法を行っていたが、ドレナージチューブは自然抜去されてしまった。症状なかったために再挿入は行わなかった。初回手術から約4か月後に結腸左半切除術+人工肛門閉鎖術を施行し合併症なく退院した。外来にて化学療法を継続していたが、初回手術から8か月後に経皮ドレナージ抜去部に腫瘤を自覚し CT を行ったところドレナージ経路に沿って数カ所腫瘍を認め再発と診断し、ドレーン経路転移に対し腫瘍切除を行った。現在再発なく経過している。

特別講演　17:00～17:40

『画像診断報告書の確認抜かりによる医療事故を防止するシステム』

（一般臨床外科医によるソフトウエアの開発）

JA 高知病院　副院長　都築　英雄　先生

画像診断報告書の確認抜かりにより、重大な疾患が見落とされ、治療が遅れたことで死亡されるケースが報告されている。これを防ぐシステムが搭載された電子カルテも出ている。しかしそれらはかならずしも医師の望む仕様にはなっていない。またシステムを既存の電子カルテに搭載するとなると技術的・経済的な障害が立ちはだかる。我々は医師が求める機能を搭載した確認システムを独自に構築した。導入費用が安価で、電子カルテを開くことなく報告書の内容確認を可能にした。未確認報告書やリスクのある報告書のひろい上げや、報告書からダイレクトに画像を開き確認できるように工夫した。だれが、いつ、どこで、誰の画像をみて、報告書を確認したかのログが残る様にした。他の病院でも使用できる様に汎用性をもたせた本システムを紹介するとともに電子カルテの問題点を考える。